Aus der chirurgischen Klinik zu Breslau
(Prof. Dr. v. Mikulicz-Radecki).

Über Hallux varus.

Inaugural-Dissertation,

welche

nebst beigefügten Thesen

mit Genehmigung der

Medicinischen Facultät der Kgl. Universität Breslau

zur

Erlangung der Doctorwürde

in der

Medicin und Chirurgie

am

Mittwoch, den 19. März 1902, Mittags 1½ Uhr

in der

Aula Leopoldina der Universität

öffentlich vertheidigen wird

Georg Teichmann,
prakt. Arzt.

ACAD. MED. BAT. BIBL.

Opponenten:

Drd. med. Fritz Fröhlich, 2. Assistent am Augusta-Hospital zu Breslau.
Dr. med. Georg Preiser, prakt. Arzt aus Fraustadt i/Posen.

Sonderabdruck aus der Zeitschrift für orthopädische Chirurgie.

Breslau 1902.
Druck der Breslauer Genossenschafts-Buchdruckerei, E. G. m. b. H.

Gedruckt mit Genehmigung der medicinischen Facultät
der Universität Breslau.
Referent: Geh. Med.-Rat Prof. Dr. v. Mikulicz-Radecki.
Uhthoff, Prodekan.

Seinen lieben Eltern

in kindlicher Dankbarkeit

gewidmet

vom Verfasser.

In seinem Lehrbuch der orthopädischen Chirurgie [1]) erklärt Hoffa den Hallux varus für eine ungleich seltenere Missbildung als den Hallux valgus. Bei einer genauen Durchsicht der Literatur wird man sich von der Richtigkeit dieser Angaben leicht überzeugen. Die spärlichen Erwähnungen, welche der Hallux varus findet, sprechen hinlänglich dafür, dass diese Missbildung selten beobachtet wird. Dabei ist zu berücksichtigen, dass sicher die grosse Mehrzahl der mit dem genannten Leiden behafteten Personen wegen der durch dasselbe bedingten Beschwerden resp. der auffallenden Missstellung des Fusses den Arzt aufsucht

Der Hallux varus kommt sowohl erworben, als auch angeboren vor.

Was den erworbenen Hallux varus anbelangt, so sind in der Literatur eine Anzahl Fälle zu finden; Nicoladoni [2]), Kirsch [3])

---

[1]) Hoffa, Lehrbuch der orthopädischen Chirurgie. Stuttgart, F. Enke. 3. Aufl. 1898, S. 830.

[2]) Nicoladoni, Wiener klin. Wochenschr. 1895, Nr. 15.

[3]) Kirsch, Centralbl. f. Chir. 1897, Nr. 13.

und Ranneft[1]) haben ihn beschrieben. Die Affection ist hier meist mit Plattfuss und Hallux malleus combinirt.

Ueber den angeborenen Hallux varus konnte ich nur drei Angaben finden, davon zwei in der englischen Literatur. Charles Bell Keetley[2]) erwähnt die Deformität als zeitweilige Begleiterscheinung des congenitalen Klumpfusses. Bradford und Lovett[3]) wollen ihn bei jungen Kindern mit Plattfuss und zuweilen bei schwerem Genu valgum beobachtet haben. Als dritter beschreibt Hoffa in seinem oben erwähnten Werke[4]) den Hallux varus und sagt unter anderem von demselben: „Die Affection kann für sich allein bestehen oder einen Klumpfuss oder ein Genu valgum begleiten. Wir haben ihn beim Pes valgus kennen gelernt, welcher den congenitalen Defect der Fibula begleitet."

Gleichzeitig gibt Hoffa eine Abbildung, welche einen beiderseitigen Hallux varus deutlich erkennen lässt. Bestimmte Angaben über Einzelbeobachtungen oder Literaturangaben werden von keinem der genannten Autoren gemacht. Uebrigens fand sich in einer Arbeit über congenitalen Defect der Fibula von Haudeck[5]), in der einige 90 Fälle zusammengestellt sind, kein einziger mit Hallux varus verbunden. Auch Ammon[6]) und Kirmisson[7]) erwähnen die Deformität nicht.

Ein Fall von isolirtem angeborenen Hallux varus scheint demnach bisher noch nicht beschrieben worden zu sein. Aus diesem Grunde dürfte die Mittheilung von drei Fällen der genannten Deformität aus der chirurgischen Klinik zu Breslau gerechtfertigt erscheinen.

Der erste Fall fällt noch in die Zeit, in der das Röntgenverfahren noch nicht allgemein eingeführt und daher für unseren Fall leider nicht verwerthet worden war.

---

[1]) Ranneft, Zeitschr. f. orth. Chir. Bd. 4 S. 191.

[2]) Keetley, Orthopaedic surgery. London 1900.

[3]) Bradford u. Lovett, Treatise on Orthopaedic surgery. London 1900.

[4]) Hoffa, Lehrbuch der orthopädischen Chirurgie. Stuttgart, F. Enke. 2. Aufl. 1894, S. 744.

[5]) Haudeck, Ueber congenitalen Defect der Fibula. Zeitschr. f. orth. Chir. Bd. 4 Heft 2 u. 3.

[6]) Ammon, Die angeborenen chirurgischen Krankheiten des Menschen. Berlin, Herbig, 1842.

[7]) Kirmisson, Lehrbuch der chirurgischen Krankheiten angeborenen Ursprungs. Stuttgart, F. Enke 1899.

Es handelt sich um einen Studenten W., dem eine durch Trauma entstandene Gelenkmaus im Juni 1896 entfernt wurde. Die darauf bezüglichen Angaben in den Krankengeschichten lauten:

„Patient ist hereditär nicht belastet. Er ist von kleiner Gestalt und mittlerem Ernährungszustande. Seine inneren Organe sind gesund. Die beiden grossen Zehen zeigen eine Umbiegung im Bereich der ersten Phalanx beiderseits nach innen, d. h. der Medianlinie des Körpers zu.

Nachdem am 10. Juni die Gelenkmaus entfernt worden war, wird am 27. Juni zur Operation der Halluces vari geschritten. Osteotomie der Grundphalanx beider grossen Zehen und zwar rechts vom Längsschnitt aus innenseits. Links werden erst nach Art der Phelps'schen Operation des Klumpfusses die verkürzten Weichtheile quer durchtrennt und dann osteotomirt. Naht. Verband.

8. Juli. In Chloroformnarkose Redression. Links gelingt dieselbe gut, da die Weichtheilnarbe wieder einreisst. Rechts gelingt sie erst nach querer Durchtrennung der stark spannenden Weichtheile. Fixation der Stellung auf plantaren Filzstahlschienen, die von der Zehe über die Fusssohle bis zur Ferse reichen.

17. Juli. Verbandwechsel. Weichtheilwunden fast geschlossen. Fixation auf den Filzstahlschienen. Patient steht auf und geht umher.

28. Juli. Alles verheilt. Die Stellung ist eine gute. Der rechte Hallux hat das Bestreben, nach unten zu rotiren. Die Filzstahlschienen werden verkürzt.

1. August. Patient verlässt die Klinik, doch soll er die Schienchen noch einige Zeit tragen.

Nach späteren Mittheilungen ist der Patient mit dem Erfolg der Operation sehr zufrieden."

Ein ganz anderes Bild zeigt der zweite Fall von Hallux varus congenitus, der vor einiger Zeit hier zur Beobachtung kam:

„Der 20 Jahre alte Schneidergeselle Julius A. kam mit dem Wunsche in die Klinik, ihm die grossen Zehen zu entfernen, die stark nach innen herausragten, so dass er nur immer in besonders angefertigten Schuhen gehen könne.

Er stammt angeblich aus gesunder Familie und will auch selbst nie erheblich krank gewesen sein. Aehnliche oder auch andere Deformitäten sind in der Familie des A. bisher nicht vorgekommen. Die Schiefstellung der Zehen besteht von Geburt an. In der Gehfähigkeit will Patient durch die Zehenstellung in keiner Weise beeinträchtigt sein.

Es besteht ferner eine Verkrümmung des vierten und fünften Fingers beider Hände im ersten Interphalangealgelenk, links schon seit der Geburt. Beiderseits vorhandene kleine Stummel eines sechsten Fingers soll der Vater bald nach der Geburt mit dem Rasirmesser abgeschnitten haben.

Status praesens:

A. ist ein grosser, kräftig gebauter und gesund aussehender junger Mann. Der Urin ist eiweiss- und zuckerfrei. Die Untersuchung der inneren Organe ergibt keinen krankhaften Befund. Ausser den Missbildungen der Füsse und Hände sind keine weiteren Deformitäten vorhanden. Nur die Zähne, besonders

die oberen äusseren Schneidezähne sind auffallend klein. Die Intelligenz des Mannes ist gut.

Der Localbefund an den Füssen ergibt folgendes Resultat: Der gesammte Mittelfuss, sowie die sämmtlichen Zehen beider Füsse sind stark medianwärts gebogen. In besonders hohem Grade gilt dies von den grossen Zehen, welche infolge dessen von der zweiten Zehe weit abstehen (Fig. 1). Eine Berührung zwischen erster und zweiter Zehe ist nur bei sehr starker Plantarflexion möglich. Die Achsen der ersten und zweiten Zehe schneiden sich in einem Winkel

Fig. 1.

rechts von etwa 30° und links von etwa 60°. Zwischen der zweiten und dritten Zehe beiderseits befindet sich eine Schwimmhaut, die bis zur Hälfte des mittleren Zehengliedes emporreicht. Der Knochen, der dem ersten Metatarsus entsprechen würde, fühlt sich sehr breit und hoch an.

Die Beweglichkeit in sämmtlichen Gelenken der Füsse und Zehen ist absolut frei.

Mehrere Russabdrücke (Fig. 2) ergeben, dass es sich um einen normalen Hohlfuss und keinen Plattfuss handelt.

Dieselben zeigen ausserdem die Abweichung der Zehen von der Sohle aus sehr deutlich.

Die angefertigten Röntgenphotographien (Fig. 3) geben folgendes Bild:

Der erste Metatarsus ist beiderseits ein etwa 5 cm langer und knapp 3 cm breiter Knochenkörper von unregelmässiger Gestalt. An seinem vorderen lateralen Ende ragt derselbe frei in den Zwischenraum zwischen erster und zweiter Zehe hinein. An seinem vorderen medialen Ende trägt er fast vollständig die Gelenkfläche der ersten

Phalanx der grossen Zehe. Nach hinten zu articulirt er beiderseits mit dem medialen Keilbein. An seiner medialen Seite liegen zwei bohnengrosse Knochenkörperchen (Sesambeine?), von denen das vordere, etwas grössere, ebenfalls mit dem Metatarsophalangealgelenk der grossen Zehe in Verbindung zu stehen scheint.

Fig. 2.

Die Metatarsalknochen der zweiten Zehe zeigen eine durch den oben erwähnten Knochenkörper bedingte, nach aussen convexe Krümmung. Die übrigen Metatarsen sind zwar in ihren Achsen weniger verkrümmt, doch neigen sie sämmtlich stark medialwärts. Die Fusswurzelknochen beiderseits zeigen normale Verhältnisse.

Der Befund an den Händen ist folgender:

Durch Contractur der Beugesehnen sind der fünfte, vierte und dritte Finger beider Hände im proximalen Interphalangealgelenk leicht gebeugt; am stärksten der fünfte.

Die Achsen der Finger verlaufen nicht in der Richtung der Metacarpi, sondern sind etwas ulnarwärts gewandt. Beiderseits, besonders aber rechts, ist die Palma manus sehr hohl, dadurch, dass der Daumen opponirt ist, also Daumen und Kleinfingerballen einander etwas genähert sind. Von den sechsten Fingern (s. Anamnese) ist links nur noch eine etwa bohnengrosse Schwiele an

der ersten Phalanx, etwa 1 cm oberhalb des Gelenkes, rechts, etwas höher gelegen (2 cm über dem Gelenk) eine schmale kurze Narbe sichtbar.

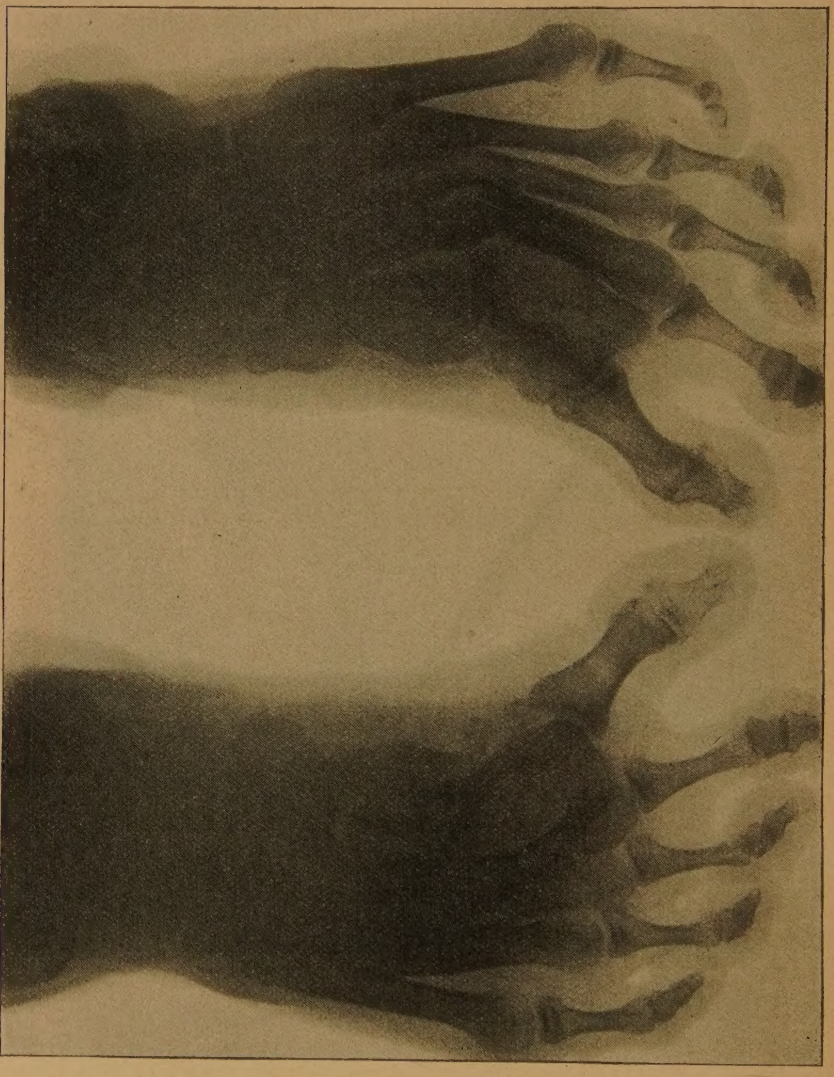

Fig. 3.

Die Röntgenaufnahme der Hände ergibt keinen anormalen Befund. Es sind an Stelle der oben erwähnten Narben nirgends Spuren von nicht hingehörigen Knochen nachzuweisen, ebenso keine Reste von ehemals entfernten.

Nachdem noch ein Gipsabguss des linken Fusses, der die Deformität ebenfalls deutlich zeigt, angefertigt worden ist, wird am 7. Mai zur Exarticulation der beiden grossen Zehen geschritten. Es wird zuerst Bier'sche Anästhesie angewandt, doch klagt Patient bei der zuerst vorgenommenen Exarticulation der linken Zehe so stark, dass er für die der rechten Aether bekommt. Es wird ein Ovalärschnitt mit dem Ende an der medialen Seite der ersten Phalanx angelegt. Links wird eins der median sitzenden Sesambeine mit entfernt. Der Verschluss wird durch Bronzenähte bewerkstelligt. Leichter comprimirender Verband. Schienen.

14. Mai. Die Nähte werden entfernt. Rechts geringe Diastase der Naht, sonst prima intentio.

17. Mai. Verbandwechsel. Nur die Nahtlinie rechts klafft noch auf eine Strecke von etwa 5 mm. Keine Secretion. Patient steht auf und kann ohne Schmerzen ziemlich unbehindert gehen.

20. Mai. Entlassung. Die Wunden sind gut vernarbt. Nur rechts noch eine kleine runde offene Stelle in der Narbe. Patient hinkt nur leicht beim Gehen und hat noch geringe Schmerzen."

4 Monate später wird über keinerlei Beschwerden mehr geklagt. Die Gehfähigkeit ist vollkommen unbehindert.

Zu diesen beiden Fällen kommt noch ein dritter Fall, der in letzter Zeit in der Poliklinik der hiesigen chirurgischen Universitätsklinik zur Beobachtung gelangte.

Es handelt sich um einen wenige Tage alten Knaben Herbert K. Anamnestisch liess sich erheben, dass die Mutter drei Aborte im 6., 8. und 3. Monat gehabt hat. Das vierte Kind (unser vorliegender Fall) war ausgetragen und bis auf den linken Unterschenkel normal. Dieser zeigt eine Verkürzung von etwa $1^1/_2$ cm und eine Verbiegung nach innen. Die Verkürzung betrifft hauptsächlich die Tibia, die in der Mitte eingeknickt ist. Die Fibula scheint von normaler Länge und ist säbelförmig gebogen, das obere Ende nach aussen luxirt.

Die linke grosse Zehe (Fig. 4) ist stark verbreitert und zeigt zwei Nägel, sowie zwei durch Syndaktylie verbundene Phalangen.

Diese erheblich verbreiterte grosse Zehe ist in hohem Grade medianwärts gebogen. Sie scheint ihrem Metatarsus seitlich aufzusitzen.

Aus dem Röntgenbild (Fig. 5) ist eine doppelte Anlage der Endphalanx ersichtlich.

Pathologische Anatomie und Aetiologie.

Betrachten wir unsere Fälle, so ergeben sich von vornherein grosse Unterschiede. In dem ersten Falle handelt es sich um eine medianwärts gerichtete Verbiegung in der Diaphyse der Grundphalanx. Dieselbe articulirt sonst normal mit dem Metatarsalköpfchen. In dem zweiten Fall sitzt die ganze Zehe gewissermassen wie ein

abducirter Daumen seitlich auf. Diesem Bilde ähnelt eher der dritte Fall, der sich wiederum durch eine sehr starke Verbreiterung der Zehe auszeichnet. Das übrige Skelet des Fusses erschien im ersten und dritten Falle normal. Ein genauerer Befund liess sich, wenigstens in Bezug auf den ersten Fall, da das Röntgenverfahren noch nicht zu diesem Falle verwerthet worden war, nicht erheben; doch ist, wie schon gesagt, nichts Abnormes beobachtet worden. Im zweiten Falle ist an Stelle des ersten Metatarsus ein kürzerer, dafür um so breiterer, wohl fast das Dreifache eines normalen Metatarsus einnehmender Knochen, mit welchem der Hallux seitlich articulirt, im Röntgenbild zu sehen. Ausserdem scheint er an der vorderen Seite eine Gelenkfläche zu tragen, welche von der den Hallux tragenden seitlichen Gelenkfläche durch eine Einsattelung getrennt ist. Die Verbiegung der anderen Metatarsalknochen wird wohl einfach durch den Druck des Schuhwerks und Adaptation an jenen verbreiterten Metatarsus erklärt. Jene bohnengrossen Knochenstücke an der medialen Seite des ersten Metatarsus sind wohl wahrscheinlich als Sesambeine anzusehen, obwohl ihre Lage in keiner Weise der bei normalen Verhältnissen üblichen entspricht. Folgende Gründe lassen sich für diese Annahme anführen. Zunächst sind an der Stelle, wo sie sonst zu liegen pflegen, keine vorhanden; ferner ähneln sie in Form und Grösse sehr den gewöhnlichen Sesambeinen. Ausserdem articulirt jener grosse Metatarsus zum weitaus grössten Theile mit der ersten Phalanx, während das vordere der genannten Knochenstückchen nur zum kleinen Theile mit dem Gelenk in Verbindung steht; endlich noch ist es sehr wahrscheinlich, dass auf Grund der abnormen Stellung der grossen Zehen, die gewissermassen eine seitliche Subluxation darstellt, das Lageverhältniss von Sehne zu Metatarsus ein anderes geworden ist, wodurch dann natürlich auch die Sesambeine eine Verschiebung erfahren haben müssen.

Fig. 4.

Was die Aetiologie betrifft, so dürfte sie wohl auch im ersten Falle eine andere wie bei den beiden letzten sein. Im ersten Falle erklärt sich vielleicht die Verbiegung der ersten Phalanx durch Zug von Amnionsträngen oder Zwischenlagerungen irgend welcher Art,

während im zweiten und dritten Falle complicirtere Verhältnisse vorliegen, die wir aber durch die verbesserten Untersuchungsmethoden, vor allen Dingen durch das Röntgenverfahren, klarer übersehen können. Wir wollen daher hauptsächlich den beiden letztgenannten Fällen unsere Aufmerksamkeit zuwenden.

Bei äusserer Betrachtung schon fällt zunächst die Abductionsstellung der grossen Zehe im Fall zwei auf, welche sehr an die Abductionsstellung der grossen Zehen an Affenfüssen erinnert. Man

Fig. 5.

könnte daher auf Grund der Descendenzlehre zu der Annahme kommen, dass es sich um einen Fall von Atavismus handelte. Dagegen spricht jedoch, dass der erste Metatarsus mit den übrigen fest verbunden und eine active Beweglichkeit nicht vorhanden ist. Ausserdem ist ja ein sicherer Beweis, dass derartige Deformitäten vorkommen, noch nicht erbracht. Vererbung ist gleichfalls nicht nachweisbar. Ein durch Amnionstränge bedingter Zug könnte zwar die Varusstellung der grossen Zehe herbeiführen, nicht aber die so erhebliche Verdickung des Metatarsus. Ein Mangel an Fruchtwasser, der nach weit verbreiteter Ansicht z. B. auch den congenitalen Klumpfuss herbeiführen soll, würde viel eher das Gegentheil der hier beobachteten Deformität, d. h. ein Andrücken des Hallux an die übrigen Zehen bewirkt haben. Auch liesse sich wiederum die

Verdickung des Metatarsus nicht damit erklären. Es könnte vielleicht noch bei äusserer Betrachtung an die Spaltfussbildung gedacht werden, doch ist auch dies nicht zutreffend. Es fehlen in diesen Fällen nach Kümmel[1]) meist die mittleren Zehen mit ihren Metatarsen, so dass der Fuss direct getheilt ist. Hiernach handelt es sich also um eine Defectbildung, während in unserem Falle alles vorhanden und die Verbreiterung des Metatarsus sogar eher für eine Ueberzahl spricht. Man könnte nämlich daran denken, dass diese Verbreiterung durch eine doppelte Anlage des Metatarsalknochens bedingt ist. Durch die Angaben, dass der Patient einen kleinen sechsten Hautfinger gehabt habe, den der Vater bald nach der Geburt mit dem Rasirmesser entfernt habe, und durch die Thatsache, dass eine Polydaktylie oft an Händen und Füssen des gleichen Individuums beobachtet wird, endlich auch durch den Umstand, dass sich Schwimmhäute, wie sie in unserem Falle beobachtet wurden, bei Polydaktylie oft finden, wird dieser Verdacht bestärkt. Wir können demnach eine nicht völlig ausgebildete Polydaktylie der unteren Extremität annehmen.

Unser dritter Fall bestätigt diese Ansicht vollkommen. Wie wir aus Fig. 4 und 5 ersehen, ist die Zehenstellung dieselbe wie bei dem vorigen Fall. Aus dem Röntgenbilde (Fig. 5) geht hier die deutliche Polydaktylie hervor, die allerdings in diesem Falle auf die Endphalanx beschränkt ist. Combinirt ist hier die Missbildung des Fusses mit einer Deformität des Unterschenkels.

Durch weitere Literaturstudien gewann die oben angeführte Ansicht weitere Bestätigung. Ein bei Karewski[2]) und ein bei Kirmisson[3]) angeführtes Bild, welche Füsse mit sechs Zehen darstellen, zeigen eine ausserordentliche Aehnlichkeit mit der Configuration unserer Bilder. Noch interessanter sind 2 Fälle, welche Klaussner[4]) anführt. Dieselben sind für die Deutung unserer Deformität so wichtig, dass ich sie hier in extenso anführen möchte.

Zuerst der als Fall 86 von Klaussner[4]) beschriebene Fall:

---

[1]) Kümmel, Bibliotheca medica. Die Missbildungen der Extremitäten durch Defect, Verwachsung und Ueberzahl.

[2]) Karewski, Die chirurgischen Krankheiten des Kindesalters. Stuttgart, F. Enke, 1894, Fig. 231.

[3]) Kirmisson, Lehrbuch der chirurgischen Krankheiten angeborenen Ursprungs. Stuttgart, F. Enke, 1899, Fig. 178.

[4]) Klaussner, Ueber Missbildungen der menschlichen Gliedmaassen und ihre Entstehungsweise. Wiesbaden, Bergmann, 1900.

„Das ½jährige Mädchen N. R. zeigt sowohl an beiden Händen, wie auch Füssen eine Ueberzahl der Finger resp. Zehen (Fig. 6 u. 7).

An den Händen ist eine Verdoppelung des Daumens, an den Füssen eine der grossen Zehe erkenntlich. Ausserdem waren an den Händen beiderseits in

Fig. 6.

der Höhe der Metacarpalköpfchen ulnar zwei häutige Finger vorhanden, erbsengross, von rundlich-konischer Form, mit der Hand durch eine häutige Brücke verbunden und mit der Andeutung eines Nagels versehen.

Fig. 7.



Diese Hautfinger wurden nach Angabe der Eltern bald nach der Geburt durch Abbinden entfernt.

Als besondere Eigenthümlichkeit ist zu erwähnen, dass der radialwärts stehende Pollex der linken Hand und der ulnarwärts stehende Pollex der rechten Hand je drei Phalangen besassen . . .

In Betreff der Heredität konnte eruirt werden, dass der Vater des Kindes mit Polydaktylie behaftet war und dass die überzähligen Finger in der Jugend durch Operation entfernt worden waren. Der Hallux des rechten Fusses war an der Endphalanx gespalten und mit zwei Nägeln versehen. An der linken Hand sass ulnar ein Hautfinger . . .“

Der zweite in Betracht kommende Fall (Fall 87 von Klaussner) wird von diesem folgendermassen geschildert:

„Der 19jährige Studirende C. H. ist mit einer Missbildung beider Hände und Füsse behaftet.

Die Hände sind normal entwickelt bis auf einen jederseits vorhandenen fleischigen Kleinfinger (in frühester Jugend entfernt) und auf beide Daumen, die auffällig verbreitert sind. Die Nägel sind stark und kurz, aber ebenfalls verbreitert. Das Vorderglied des Daumens steht etwas in Adductionsstellung. Bei der Betastung fühlt man eine kräftige Grundphalanx. Der Vorderphalanx entsprechend glaubt man ein paar kleine Knochenstücke durchfühlen zu können.

Das Röntgenbild zeigt nun beiderseits an dieser Stelle ein eigenthümliches Verhältniss, insoferne als sich an die Basalphalanx ansetzend in gleicher Weise drei Knochenstücke präsentiren, von denen das vordere die Form einer sehr kurzen und sehr verbreiterten Endphalanx hat. Von den zwei Knochenstücken zwischen diesem und der Grundphalanx ist der eine dreieckige und kleine radial gelegen, der andere, von mehr länglicher Form, ulnar gelagert. Diese beiden Knochen articuliren mit dem Grundgliede und unter sich, wie auch mit dem Vordergliede; mit ersterem beide in gleicher Weise, mit letzterem das grössere Knochenstück mehr als das kleine.

Auch die Füsse sind missgestaltet. Am linken Fusse ist die kleine und vierte Zehe normal; die nächstfolgenden drei sind mit einander bis zum Nagelgliede verwachsen. Die grösste derselben ist wohl als Hallux anzusehen. An diese angrenzend findet sich in etwas weiterem Zwischenraume noch ein grösserer Hallux in mässiger Abductionsstellung; er trägt an der Aussenseite des Gelenks einen mächtigen Schleimbeutel. Beim stärkeren Ausspreiten lässt sich diese Zehe nahezu rechtwinklig stellen. Sämmtliche Zehen stehen etwas gegen die Medianlinie zu gerichtet.

Am rechten Fusse ist das Bild ähnlich dem linken. Die fünfte und vierte Zehe sind normal; die dritte ist mit der zweiten und diese mit der grossen Zehe bis zur Spitze verwachsen, und jede mit eigenem Nagel versehen. Insbesondere trägt der Hallux einen sehr breiten Nagel. Mit dieser eigentlichen grossen Zehe steht eine weitere, etwas kürzere Doppel-Grosszehe mit zwei kurzen, aber breiten Nägeln in directem Zusammenhang. Eine gelenkige Verbindung dieser Doppelzehe mit dem eigentlichen Hallux ist nicht nachweisbar, vielmehr macht es den Eindruck, als ob dessen Knochen völlig frei nach dem Metatarsus zu in den Weichtheilen enden. Bei genauer Palpation fühlt man eine ziemlich breite, muldenartig vertiefte Knochenplatte.

Das Skiagramm zeigt für das Fussskelet folgendes: Linker Fuss: Metatarsi und Phalangen der letzten vier Zehen normal; den beiden grossen Zehen entsprechend ein um das Dreifache verbreiterter difformer Metatarsus, dem seitlich ein kleines Knochenstück anliegt. Grundphalanx des fibular gelegenen Hallux kräftig, aber normal. Vorderglied gedrungen, verbreitert. Die Grundphalanx der tibialwärts gelegenen Grosszehen noch viel stärker als die des ersteren, beide articuliren an der schräg nach innen verlaufenden Gelenkfläche des Metatarsus. Die Basalphalanx der äusseren Grosszehe steht in starker Abductionsstellung; sie ist gleichlang der der Innenzehe. An sie setzt sich ein nach vorne hin sich rasch verjüngendes Endglied, nahezu rechtwinklig an, so dass auf diese Weise beide Zehen in gleicher Höhe stehen.

Rechter Fuss: Die vier äusseren Metatarsi und Zehenglieder normal. Statt des normalen Metatarsus hallucis ein breites längliches Knochenstück. An dieses setzt sich ein an der Basis mit einem langen medianwärts gerichteten

Zapfen versehenes Grundglied an, dem ein ebenso wie links gestaltetes breites Endstück folgt.

Seitlich von dem Metatarsus hallucis und in keiner weiteren Verbindung mit ihm stehend, finden sich zwei Knochenplatten, deren eine kleinere, von dreieckiger Form, durch eine Gelenkspalte — wie es scheint — von der grösseren, nach vorne zu gelegenen getrennt ist.

Fig. 8.

Sie ist von länglicher Form und trägt nach vorne zu zwei zapfenförmige Ausläufer. Es macht den Eindruck, als ob es sich hier um zwei breite, mit einander verschmolzene Endphalangen handle . . .“

Wenn man diese Krankengeschichten, besonders die letzte mit unserem Falle II vergleicht, so zeigen sich grosse Aehnlichkeiten, die besonders bei Vergleichung der Röntgenbilder (Fig. 3 und 8)

ins Auge fallen. Zunächst, und das ist wohl das Wichtigste, ist die Gestalt und Grösse der ersten Metatarsi bei beiden Fällen sehr ähnlich; nur dass in dem Klaussner'schen Falle die beiden Gelenkflächen des Metatarsus beide Halluces tragen, während in unserem Falle die eine Gelenkfläche frei in den Zwischenraum von Hallux und zweiter Zehe hineinragt. Ferner sehen wir, dass beide ersten Metatarsen auf die Lage der übrigen derart eingewirkt haben, dass sie in beiden Fällen etwas medianwärts gerichtet sind. Bei beiden Fällen ist übereinstimmend, dass beide die häutigen Finger aufzuweisen hatten, die bald nach der Geburt entfernt wurden. Ferner fällt bei Betrachtung der den ersten Klaussner'schen Fall illustrirenden Figuren (Fig. 6 und 7) die directe Identität auf mit unseren Fällen. Wenn man sich den der zweiten Zehe anliegenden Hallux fortdenkt, so hat man genau unser Bild. Wir sind also wohl mit Sicherheit zu der Annahme berechtigt, dass es sich in unserem zweiten Falle ebenfalls um eine Anlage zur Polydaktylie handelt; jedoch ist der fibularwärts gelegene Hallux nicht zur Ausbildung gelangt. Die in unserem Falle noch vorhandene Schwimmhautbildung wird, wie gesagt, häufig mit Polydaktylie verbunden, in der Literatur erwähnt.

Schliesslich noch ein Wort über die in unseren Fällen eingeschlagene Therapie:

In dem ersten Falle, wo es sich um eine reine Knochenverbiegung handelte, wurde die Osteotomie versucht, um den Knochen wieder gerade zu richten. Es zeigte sich aber, dass dies infolge starker Verkürzung der seitlichen Weichtheile kaum möglich war. Bei der Operation des zweiten Fusses wurden daher erst nach Art der Phelps'schen Klumpfussoperation die stark spannenden Weichtheile quer durchtrennt und hieran erst die Osteotomie angeschlossen. Dieselbe Operation musste später auch auf der zuerst operirten Seite noch vorgenommen werden. Auch auf dieser Seite trat dann ein guter Enderfolg ein.

Im zweiten Falle wurde ein ganz anderer Weg eingeschlagen, da die Zehen gewissermassen seitlich luxirt waren und daher eine Geraderichtung derselben auf dem eben geschilderten Wege nicht möglich war. Es wurde daher die Exarticulation vorgenommen. Die Gefahr einer späteren Plattfussbildung ist wohl nicht zu befürchten, da die grosse Zehe bisher als Stützpunkt schon vollkommen,

ihrer anormalen Stellung gemäss, wegfiel. Da sich nun die Therapie mit dem Wunsche des Mannes deckte, sich die Zehen entfernen zu lassen, ein Wunsch, der um so mehr berechtigt war, da der Mann gezwungen war, stets ganz unförmliches Schuhwerk zu tragen, konnte demselben ohne Weiteres nachgegeben werden. Jedenfalls ist das Endresultat functionell und kosmetisch ein gutes. Unser letzter Fall entzog sich der Behandlung, da das Kind bald nach Beginn der Beobachtung infolge einer Nabelinfection ad exitum kam.

Zum Schluss noch möchte ich Herrn Geheimrath v. Mikulicz meinen Dank aussprechen für die freundliche Erlaubniss zur Benutzung des Materials zu dieser Arbeit. Ferner danke ich Herrn Professor Henle und Herrn Dr. Drehmann für ihre freundliche Unterstützung bei Abfassung dieser Arbeit. Meinen Dank auch Herrn Professor Klaussner für die gütige Ueberlassung der Fig. 6, 7 u. 8.

Lebenslauf.

Ich, Georg Albert Rudolf Teichmann, wurde am 5. April 1876 als Sohn des Oberpostsecretärs Wilhelm Teichmann und seiner Gattin Marie geb. Müller zu Posen geboren. Ostern 1885 wurde ich in die Sexta des Johannes-Gymnasium zu Breslau aufgenommen; Michaeli 1895 bestand ich auf derselben Anstalt das Abiturienten-Examen.

Im October 1895 wurde ich bei der medicinischen Facultät der Universität Breslau immatriculiert, der ich 9 Semester angehörte.

Das Tentamen physicum bestand ich im Juli 1897. Im Wintersemester 1897/98 diente ich das erste Halbjahr unter der Waffe. Das Examen Rigorosum bestand ich am 26. Juni 1900, die ärztliche Staatsprüfung beendete ich am 12. Juli 1900. Im Wintersemester 1900/01 diente ich mein zweites Halbjahr als Einj.-freiw. Arzt und schloss bald eine Uebung als Unterarzt an. Im Juli 1901 wurde ich zum Assistenzarzt d. R. befördert.

Seit 1. October 1901 bin ich am Augusta-Hospital des Vaterländischen Frauenvereins thätig.

Während meiner Studienzeit besuchte ich die Vorlesungen und Kurse folgender Herren Professoren und Docenten:

Alexander, Chun, Cohn (†), Czerny, Filehne, Flügge, Fränkel, Groenouw, Hasse, Heidenhain (†), Heine, Henke, Henle, Hürthle, Kast, Kühnau, Kümmel, Küstner, Ladenburg, Lesser, O. E. Meyer, von Mikulicz-Radecki, Neisser, Partsch, Pfannenstiel, Ponfick, Röhmann, Uhthoff, Wernicke.

Allen diesen meinen Lehrern spreche ich hiermit meinen herzlichsten Dank aus.

Thesen.

1. Die meisten Fälle von Hallux varus congenitur beruhen auf einer mehr oder weniger ausgebildeten Polydactylie.
2. Bei Behandlung leichter Scoliosen ist durch einen regelmässigen orthopädischen Turnunterricht vollkommene Heilung zu erzielen.